

Hemorrhagic Stroke

Misae Fattah Rizki¹, Nurita Hidayati², Edi Prasetyo³

^{1,2,3} Fakultas Kedokteran, Universitas Yarsi, Bekasi, Indonesia

Article Info

Article history:

Received Januari 02, 2025

Revised Januari 02, 2025

Accepted Januari 02, 2025

Kata Kunci:

Stroke Hemoragik,
 Intracerebral Hemorrhage
 (ICH),
 Hipertensi,
 Terapi Multidisiplin,
 Prognosis Stroke

Keywords:

*Hemorrhagic Stroke,
 Intracerebral Hemorrhage
 (ICH),
 Hypertension,
 Multidisciplinary Therapy,
 Stroke Prognosis.*

ABSTRAK

Stroke hemoragik merupakan salah satu penyebab utama morbiditas dan mortalitas global, dengan hipertensi sebagai faktor risiko utama. Studi kasus ini menganalisis pendekatan diagnostik dan terapeutik pada pasien stroke hemoragik *intracerebral hemorrhage* (ICH) untuk meningkatkan pemahaman tentang prognosis dan outcome klinis. Penelitian ini melibatkan analisis kasus pasien laki-laki berusia 62 tahun yang mengalami kelemahan anggota gerak sisi kiri secara tiba-tiba, nyeri kepala, dan bicara pelo. Pasien menjalani pemeriksaan klinis, laboratorium, pencitraan CT-Scan, serta terapi farmakologis dan nonfarmakologis. Intervensi meliputi pemberian manitol, citicolin, candesartan, serta mobilisasi pasif. CT-Scan menunjukkan perdarahan sebesar 6,57 cc di basal ganglia kanan. Pasien mendapatkan manajemen terpadu yang menghasilkan perbaikan klinis signifikan, ditandai dengan peningkatan kekuatan motorik dan artikulasi bicara. Prognosis pasien dinilai baik berdasarkan skor NIHSS dan pemantauan klinis. Penanganan stroke hemoragik memerlukan pengelolaan hipertensi yang efektif dan pendekatan multidisiplin. Terapi yang tepat dapat memperbaiki outcome neurologis dan mengurangi risiko komplikasi. Edukasi mengenai gaya hidup sehat penting untuk mencegah serangan stroke berulang.

ABSTRACT

Hemorrhagic stroke is a leading cause of global morbidity and mortality, with hypertension as its primary risk factor. This case study analyzes the diagnostic and therapeutic approach to intracerebral hemorrhage (ICH) to enhance understanding of prognosis and clinical outcomes. This study examines a 62-year-old male patient presenting with sudden left-sided motor weakness, severe headache, and slurred speech. Clinical, laboratory, and CT-Scan evaluations were conducted, followed by pharmacological and non-pharmacological interventions, including mannitol, citicoline, candesartan, and passive mobilization therapy. CT-Scan revealed a 6.57 cc hemorrhage in the right basal ganglia. Comprehensive management led to significant clinical improvement, marked by enhanced motor strength and speech articulation. Prognosis was deemed favorable based on NIHSS scores and clinical monitoring. Effective management of hemorrhagic stroke requires controlled hypertension and a multidisciplinary approach. Timely intervention improves neurological outcomes and minimizes complications. Lifestyle education is essential to prevent recurrent strokes

This is an open access article under the [CC BY](https://creativecommons.org/licenses/by/4.0/) license.



Corresponding Author:

Misae Fattah Rizki

Fakultas Kedokteran, Universitas Yarsi,
Bekasi, Indonesia
Email: kimkimone77@gmail.com

1. PENDAHULUAN

Secara global stroke iskemik dan hemoragik merupakan penyebab kematian tertinggi kedua setelah penyakit jantung iskemik. Selain itu, stroke merupakan penyakit ketiga tertinggi yang menyebabkan disabilitas lanjut. Sekitar 12,2 juta orang diperkirakan mengalami stroke setiap tahunnya. Dilaporkan angka kematian stroke sebesar 6,5 juta orang secara global per tahunnya [1]. Berdasarkan studi epidemiologi se-Asia, Indonesia menempati kedudukan kedua angka insidensi stroke setelah Mongolia dengan angka 193,3 per 100.000 penduduk [2]. Sedangkan angka prevalensi stroke di Indonesia saat ini sebesar 8,3 per 1000 penduduk, dimana pada 1000 penduduk terdapat 8 orang yang mengalami stroke [3].

Stroke didefinisikan sebagai kumpulan defisit neurologis secara fokal maupun global akibat disfungsi otak akut yang mendadak, karena hilangnya atau berkurangnya aliran darah pada parenkim otak, retina atau medulla spinalis akibat penyumbatan maupun pecahnya pembuluh darah otak yang dapat dibuktikan dengan *imaging* dan/atau patologi [4]. Gangguan vaskular tersebut menyebabkan berkurangnya perfusi serebral yang memicu kematian jaringan pada [5].

Stroke diklasifikasikan menjadi dua kategori, yaitu stroke iskemik dan stroke hemoragik. Stroke iskemik merupakan stroke yang disebabkan oleh adanya sumbatan pada pembuluh darah otak yang menyebabkan aliran darah terhenti sehingga terjadi iskemia dan hipoksia yang akan berakhir dengan kematian jaringan otak. Sedangkan stroke hemoragik merupakan stroke yang disebabkan oleh ruptur pembuluh darah otak sehingga terdapat darah yang terkumpul pada rongga intrakranial dan terjadi penekanan berbagai bagian otak yang menyebabkan peningkatan tekanan intrakranial. Berdasarkan prevalensinya, 80% dari seluruh stroke merupakan stroke iskemik sedangkan 20% sisanya merupakan stroke hemoragik [6].

Faktor risiko stroke bersifat multifaktorial, salah satunya karena usia, gaya hidup, hingga genetik. Usia dan jenis kelamin adalah faktor risiko utama untuk stroke yang tidak dapat dimodifikasi, dimana stroke lebih banyak pada pasien berjenis kelamin laki-laki [7]. Sedangkan untuk faktor risiko yang dapat dimodifikasi antara lain hipertensi, diabetes melitus, dan dislipidemia [8].

Stroke hemoragik merupakan kondisi dimana rupturnya pembuluh darah di otak yang menyebabkan ekstrasvasi darah ke dalam jaringan parenkim otak, ruang subarachnoid, ruang serebrospinal di sekitar otak, atau kombinasi dari lokasi-lokasi tersebut. Ekstrasvasi pembuluh tersebut dapat menimbulkan gejala neurologis secara mendadak dan seringkali diikuti manifestasi akibat peningkatan tekanan intrakranial (TIK) [9]. Stroke hemoragik diklasifikasikan berdasarkan letak anatomis perdarahannya, yaitu perdarahan subarachnoid (*subarachnoid hemorrhage/SAH*), perdarahan epidural (*epidural hemorrhage/EDH*), perdarahan subdural (*subdural hemorrhage/SDH*), dan perdarahan intracerebral (*intracerebral hemorrhage/ICH*) [10].

Etiologi primer dari stroke hemoragik umumnya diakibatkan karena hipertensi kronis dan angiopati amiloid serebral (*cerebral amyloid angiopathy/CAA*) sedangkan etiologi sekunder berupa malformasi arteriovenosa (aneurisma), tumor otak (*space-occupying lesion/SOL*), serta konversi hemoragik dari stroke iskemik atau trombosis vena serebral [11].

Stroke hemoragik memiliki faktor risiko paling dominan yaitu hipertensi, dimana ditemukan sekitar 74 orang (79,6%) dari 93 pasien stroke hemoragik memiliki riwayat hipertensi sebelumnya. Selain hipertensi, riwayat merokok, dislipidemia, dan diabetes melitus merupakan faktor risiko lain pada pasien stroke hemoragik [12].

2. METODE

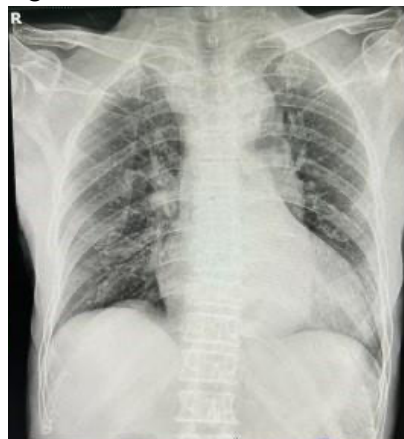Pada tanggal 25 Mei 2023 jam 18.00 WIB pasien Tn. C berusia 62 tahun diantar oleh keluarganya ke IGD RSUD Kabupaten Bekasi dengan kelemahan anggota gerak sebelah kiri secara tiba-tiba sejak 1 hari SMRS. Keluhan muncul dirasakan saat pasien beraktivitas yang membuat pasien tiba-tiba terjatuh dan tidak dapat berjalan. Keluhan disertai dengan adanya nyeri kepala hebat seperti ditusuk-tusuk, bicara pelo dan mulut mencong ke kiri. Menurut pasien, nyeri kepalanya sudah dirasakan semenjak 3 hari SMRS, namun pasien berobat ke klinik dan diberikan obat antihipertensi (tidak mengetahui nama obatnya) dan pasien merasa keluhannya membaik. Keluhan lain seperti demam, mual dan muntah disangkal, serta BAK dan BAB dalam batas normal.

Pasien tidak memiliki riwayat keluhan serupa sebelumnya. Pasien memiliki riwayat hipertensi namun tidak terkontrol obat sejak 5 tahun yang lalu. Pasien menyangkal adanya riwayat penyakit diabetes melitus (DM), penyakit paru, penyakit jantung, alergi dan trauma maupun terjatuh. Menurut anak pasien, salah satu anggota keluarga pasien memiliki riwayat hipertensi dan stroke yaitu ayah pasien. Pasien memiliki riwayat merokok sebanyak setengah bungkus (enam batang) per hari, pasien menyangkal riwayat mengonsumsi alkohol maupun obat-obatan sebelumnya.

Pada pemeriksaan fisik didapatkan keadaan umum pasien tampak sakit sedang, kesadaran compos mentis, tekanan darah 160/80 mmHg, nadi 90x/menit, suhu 36,5 °C, laju pernapasan 21x/menit, saturasi oksigen 98% dengan berat badan 65 kg dan tinggi badan 169 cm dengan IMT 22,8 kg/m² termasuk dalam kategori berat badan ideal (normal). Pemeriksaan generalis kepala, leher, thorax, abdomen dan ekstremitas dalam batas normal.

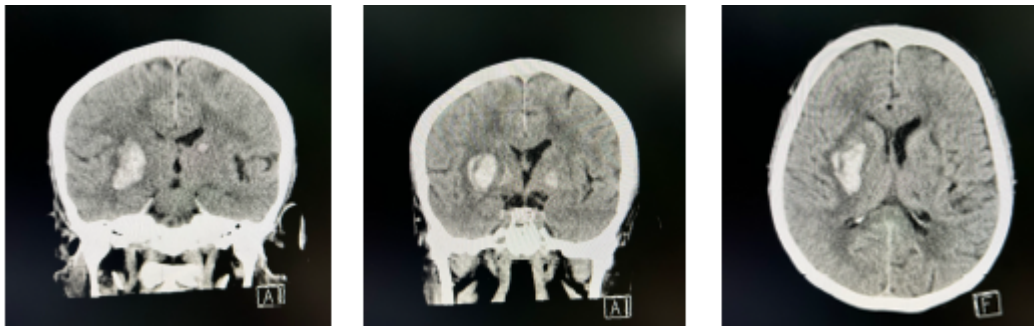
Pemeriksaan neurologis didapatkan GCS E4M6V5, skala nyeri 8, tanda rangsang meningeal kaku kuduk (-). Pada pemeriksaan nervus cranialis didapatkan defisit neurologis pada N.VII (Fasialis) dan N.XII (Hypoglossus) dimana terdapat asimetris saat pasien diminta untuk mengembungkan pipi, menyeringai, mencucu, dan tersenyum, serta artikulasi pasien pelo. Pada pemeriksaan motorik didapatkan gerakan ekstremitas superior dan inferior dextra aktif dengan kekuatan otot yaitu 5 (lima) sedangkan gerakan ekstremitas superior dan inferior sinistra melemah (hemiparese sinistra) dengan kekuatan otot yaitu 3 (tiga). Pemeriksaan sensorik didapatkan hipoesthesia terhadap rangsang raba dan nyeri pada ekstremitas superior dan inferior sinistra, disertai kurang baiknya orientasi pasien terhadap waktu dan tempat pada penilaian fungsi luhur.

Pada pemeriksaan penunjang dilakukan pemeriksaan laboratorium didapatkan Hb 11,3 g/dL, Hematokrit 36%, Eritrosit 3,95 10⁶/μL, MCHC 32 g/dL, Leukosit 5.900/mikroL, Neutrofil 74%, Limfosit 18%, LED 30 mm/jam, ureum 45 mg/dL, kreatinin 1,5 mg/dL dan eGFR 49,5 mL/min/1,73 m². Pemeriksaan penunjang lainnya, dilakukan pemeriksaan foto thoraks (Gambar 1) dengan kesan cardiomegali (CTR >50%) dan elongatio aorta.



Gambar 1. Hasil Foto Thoraks Tn. C

Selain foto thoraks, pasien juga dilakukan pemeriksaan CT-Scan kepala non kontras (Gambar 2) dan ditemukan perdarahan dengan perifocal oedem di basal ganglia kanan dengan jumlah perdarahan kl 6,57 cc. Cortical sulci dan gyri di area lainnya baik, sistem ventrikel dan sisterna baik, tidak tampak pelebaran/obliterasi maupun perdarahan, tidak tampak lesi hiper maupun hipodens yang mencurigakan infark/perdarahan/SOL pada cerebellum, pons dan CPA, sinus frontalis dan ethmoidalis serta sphenoidalis baik, tidak tampak perselubungan, tulang-tulang dan jaringan lunak calvaria baik. Sehingga hasil CT-Scan kepala non kontras pasien memiliki kesan CVD Stroke Hemoragik di Basal Ganglia Kanan.



Gambar 2. Hasil CT-Scan Kepala Non-Kontras Tn. C

Penanganan yang dilakukan adalah penangan farmakologi dan nonfarmakologi. Penanganan farmakologi meliputi pemberian IVFD NaCl 0,9% 16 tpm, manitol 4x125 ml IV, tramadol 1 amp/8 jam IV, citicolin 2x500mg IV, mecobalamin 3x500mg IV, dan candesartan 1x16 mg PO. Sedangkan dalam penangan non-farmakologi dilakukan elevasi kepala 30 derajat, mobilisasi untuk mencegah dekubitu seperti miring kanan miring kiri (mika miki) serta fisioterapi secara pasif.

3. HASIL DAN PEMBAHASAN

Stroke didefinisikan sebagai kumpulan defisit neurologis secara fokal maupun global akibat disfungsi otak akut yang mendadak, karena hilangnya atau berkurangnya aliran darah pada parenkim otak, retina atau medulla spinalis akibat penyumbatan maupun pecahnya pembuluh darah otak yang dapat dibuktikan dengan *imaging* dan/atau patologi [4]. Berdasarkan patologinya, stroke dibedakan menjadi stroke iskemik dan stroke hemoragik [9].

Meninjau dari karakteristik hingga riwayat penyakit sistemik yang dialami oleh pasien, bahwa pasien adalah seorang laki-laki berusia 62 tahun dengan memiliki riwayat hipertensi yang tidak terkontrol obat begitupun juga di keluarganya. Hal-hal tersebut secara signifikan berkaitan bahwa prevalensi stroke di Indonesia saat ini berada di angka 8,3 mil per 1000 penduduk [3]. Didukung dengan hasil studi epidemiologi lainnya di tingkat Asia, bahwa Indonesia menempati peringkat ke-2 setelah Mongolia dengan angka insidensi stroke yaitu 193,3 per 100.000 penduduk [2].

Meskipun faktor risiko stroke bersifat multifaktorial, yakni dapat dipengaruhi oleh usia, lingkungan, gaya hidup, hingga genetik. Usia adalah faktor risiko utama untuk stroke yang tidak dapat dimodifikasi, secara lingkup global rata-rata usia pasien stroke berkisar di usia 62,2 tahun [7]. Hasil studi lainnya juga di RSUP. Dr. M Djamil Padang, ditemukan pasien yang mengalami stroke terbanyak pada usia >56 tahun dengan proporsi 41,1% (Haiga et al., 2022). Faktor usia merupakan salah satu faktor yang mempengaruhi terjadinya stroke. Semakin bertambah tua usia, semakin tinggi risikonya. Hal ini berkaitan dengan proses degenerasi (penuaan) yang terjadi secara alamiah pada orang-orang lanjut usia, dimana pembuluh darah menjadi lebih kaku karena adanya plak yang menempel pada pembuluh darah. Hal ini juga didukung dengan gaya hidup yang tidak sehat, misalnya kurangnya aktivitas fisik, olahraga dan pola makan yang tidak baik (Haiga et al., 2022).

Selain itu, jenis kelamin juga menjadi faktor risiko yang tidak dapat dimodifikasi, dinyatakan oleh beberapa studi bahwa stroke dijumpai lebih banyak pada kelompok pasien berjenis kelamin laki-laki dibanding pada perempuan (Haiga et al., 2022). Hal ini terkait bahwa laki-laki cenderung lebih banyak perokok. Sedangkan merokok, dapat merusak lapisan dari pembuluh darah bahwa individu yang merokok memiliki kadar fibrinogen darah yang lebih tinggi dibanding individu yang tidak merokok. Peningkatan kadar fibrinogen ini dapat mempermudah terjadinya penebalan pembuluh darah sehingga pembuluh darah menjadi sempit dan kaku. Oleh sebab itu, dapat menyebabkan gangguan aliran darah ke otak sehingga terjadi stroke, rendahnya angka kejadian stroke pada perempuan dikaitkan dengan adanya efek positif dari hormon estrogen yang merupakan faktor protektif terhadap stroke (Haiga et al., 2022).

Stroke hemoragik memiliki faktor risiko paling dominan yaitu hipertensi, dimana ditemukan sekitar 74 orang (79,6%) dari 93 pasien stroke hemoragik memiliki riwayat hipertensi sebelumnya. Selain hipertensi, riwayat merokok, dislipidemia, dan diabetes melitus merupakan faktor risiko lain pada pasien stroke hemoragik [12].

Pada kasus ini, pasien memiliki faktor risiko yaitu termasuk usia tua, jenis kelamin laki-laki, memiliki riwayat hipertensi dan merokok. Faktor usia dan jenis kelamin pasien termasuk kedalam faktor risiko yang tidak dapat dimodifikasi seperti yang sudah dijelaskan sebelumnya. Sedangkan riwayat hipertensi dan kebiasaan merokok pasien termasuk dalam faktor risiko yang dapat diubah dan merupakan faktor risiko pada stroke hemoragik.

Keluhan utama yang muncul pada pasien yaitu kelemahan anggota gerak sisi kiri secara tiba-tiba sejak 1 hari SMRS yang membuat pasien tidak bisa berjalan disertai dengan keluhan nyeri kepala sisi kiri seperti ditusuk-tusuk. Hal ini diakibatkan karena adanya ekstrasvasi darah ke parenkim otak sebabnya rupturnya pembuluh darah di otak [10]. Ekstrasvasi pembuluh darah ini dapat menimbulkan gejala defisit neurologis secara mendadak dan seringkali diikuti manifestasi akibat efek desak ruang atau peningkatan tekanan intrakranial (TIK) [9]. Dengan dilakukannya pemeriksaan fisik pada pasien, dibuktikan dengan adanya paresis N.VII (Fasialis) dan N.XII (Hypoglossus), penurunan kekuatan otot sisi kiri (hemiparesis sinistra), dan hipoesthesia sinistra.

Manifestasi stroke hemoragik dan stroke iskemik seringkali serupa. Namun, selain ditandai dengan gejala defisit neurologis adapun beberapa gejala khas stroke hemoragik yang dipicu karena meningkatnya tekanan intrakranial (TIK), yaitu penurunan kesadaran, muntah proyektil, dan sakit kepala hebat. Namun untuk memastikan diagnosis pasien, diperlukan pemeriksaan *neuroimaging* setidaknya CT-Scan kepala non-kontras. Pada hasil CT-Scan, stroke hemoragik biasanya digambarkan dengan adanya area hiperdens pada hemisfer serebri, dimana volume perdarahannya umumnya dapat dihitung sekaligus bertujuan dalam penentuan langkah penanganan selanjutnya [8].

Meninjau dari hasil pemeriksaan CT-Scan kepala non kontras pada pasien, ditemukan perdarahan dengan perifocal odem di basal ganglia kanan, perdarahannya berjumlah kl 6,57 cc atau 6,57 cm³ dengan kesan CVD Stroke hemoragik di basal ganglia kanan. Berdasarkan volume perdarahannya, stroke hemoragik dapat dikelompokkan menjadi hematoma ringan, sedang, dan besar. Hematoma ringan adalah volume perdarahan < 30 cm³, hematoma sedang bila volume 30-60 cm³, dan hematoma besar bila volumenya > 60 cm³ [13]. Sehingga pada pasien ini disimpulkan perdarahan pasien termasuk dalam hematoma ringan.

Sedangkan dari kesan foto thorax pasien yaitu adanya kardiomegali dan elongasio aorta, yang menandakan perdarahan diinisiasi oleh karena komplikasi di tingkat kardiovaskuler dari riwayat hipertensi sebelumnya [14]. Menyesuaikan dari etiologi primer dari stroke hemoragik, umumnya diakibatkan karena hipertensi kronis dan angiopati amiloid serebral (*Cerebral Amyloid Angiopathy/CAA*). Sedangkan etiologi sekundernya dipicu oleh malformasi arteriovenosa atau aneurisma, tumor otak/SOL, serta konversi hemoragik dari stroke iskemik atau trombosis vena serebral [11]. Hipertensi kronis adalah penyebab paling umum dari perdarahan intraserebral spontan

(ICH). Sekitar 56% risiko ICH disebabkan oleh hipertensi. Hipertensi dapat merusak pembuluh darah kecil di otak, dimana dinding pembuluh darahnya tipis dan rentan pecah akibat tekanan tinggi dan menimbulkan gejala defisit neurologi dengan onsen yang akut. ICH akibat hipertensi sering terjadi di bagian ganglia basalis, thalamus, otak kecil, dan batang otak [14].

Angiopati amiloid serebral (CAA) adalah penyebab stroke hemoragik lainnya, terutama pada pasien lansia. CAA terjadi karena akumulasi β -amiloid di pembuluh darah otak. Akumulasi β -amiloid menyebabkan disfungsi pada otot polos pembuluh serebral dan pada akhirnya mengganggu autoregulasi vaskular. Pada pasien dengan gen ApoE- ϵ 4 dengan riwayat Alzheimer juga umumnya berisiko lebih tinggi untuk mengalami ICH karena CAA. ICH yang disebabkan oleh CAA biasanya terjadi di lobus otak. Untuk mendiagnosis CAA, biasanya digunakan MRI kepala yang menunjukkan pola perdarahan kecil di area kortikal. Terkadang, pasien dengan stroke hemoragik akibat CAA juga memiliki masalah kognitif (gangguan ingatan) atau masalah neurologis sementara sebelum terjadinya perdarahan. Mekanisme dasar stroke hemoragik yang terkait dengan hipertensi maupun CAA sama-sama disebabkan oleh hilangnya kemampuan autoregulasi pembuluh darah serebral [14].

Sesuai dari hasil pemeriksaan laboratorium yang telah dilakukan, untuk penilaian fungsi ginjal bahwa didapatkan ureum 45 mg/dL, kreatinin 1,5 mg/dL, dengan laju filtrasi glomerulus (eGFR) 49,5 mL/min/1,73 m². Menurut pedoman ASA tahun 2022 menyatakan bahwa pasien yang mengalami stroke hemoragik dengan Hipertensi saat pertama kali dirawat memiliki risiko lebih besar untuk mengalami Acute Kidney Injury (AKI). Risiko ini juga meningkat jika tekanan darah sistolik mereka diturunkan secara drastis atau menggunakan dosis obat antihipertensi yang tinggi. Dengan kata lain, pengelolaan tekanan darah pada pasien stroke hemoragik perlu dilakukan secara hati-hati, karena upaya menurunkan tekanan darah secara agresif dapat berdampak buruk pada fungsi ginjal (Greenberg et al., 2022).

Manajemen terapi emergensi untuk stroke hemoragik meliputi observasi ketat hemodinamik, mempertahankan patensi jalan napas, stabilisasi sirkulasi kardiovaskular, dan koreksi kelainan hemostatik (Hadianto, 2024). Menurut Guideline ASA tahun 2022, dimulai dengan tatalaksana awal untuk mengatasi peningkatan tekanan intrakranial (TIK) meliputi posisi kepala yang dinaikkan hingga 30° dan pemberian agen osmotik seperti salin hipertonik dan manitol. Dosis manitol yang diberikan adalah 0,5-1 g/kg secara bolus intravena, yang diberikan dalam waktu 5-15 menit dan dapat diulang setiap 4-6 jam.

Hiperventilasi dapat dipertimbangkan setelah intubasi dan sedasi, dengan target pCO₂ 30-35 mmHg jika terjadi peningkatan tekanan intrakranial lebih lanjut. Hiperventilasi menyebabkan hipokapnia yang merangsang vasokonstriksi arteriol serebral, sehingga menurunkan aliran darah dan volume darah serebral secara efektif. Namun, hiperventilasi rutin tidak dianjurkan. Sebaiknya, tekanan perfusi serebral (CPP) dijaga antara 60-70 mmHg. Jika tekanan darah terlalu rendah, pemberian vasopresor diperlukan. Beberapa pilihan vasopresor yang dapat digunakan antara lain phenylephrine 2-10 μ g/kgBB/menit, dopamine 2-10 μ g/kgBB/menit, atau norepinephrine 0,05-0,2 μ g/kgBB/menit, yang dosisnya disesuaikan hingga mencapai efek yang diinginkan. (Greenberg et al., 2022).

Pemberian terapi neuroprotektan yaitu citicolin injeksi bertujuan untuk mengurangi adanya kerusakan sel akibat terhambatnya aliran darah yang membawa oksigen ke otak, membatasi area infark agar tidak semakin meluas serta mengurangi cedera reperfusi. Citicolin memiliki manfaat dalam terapi stroke karena dapat memperbaiki kerusakan membran saraf dengan cara sintesis fosfatidilkolin, memperbaiki aktivitas saraf kolinerjik dengan cara menaikkan produksi asetilkolin dan mengurangi penumpukan lemak pada daerah saraf yang mengalami kerusakan (Lily Annisa, 2022).

Salah satu tatalaksana non-farmakologi untuk mengatasi masalah mobilisasi pasien stroke hemoragik adalah dengan pemberian fisioterapi seperti massage dan terapi latihan gerak sederhana. Studi oleh terapi ini memiliki pengaruh terhadap kekuatan otot pada pasien dengan stroke hemoragik

karena setiap responden mengalami peningkatan skala kekuatan otot setelah dilakukan terapi tersebut (Gandi et al., 2024).

Beberapa kasus tertentu diperlukannya operasi untuk evakuasi hematoma yang masif. Salah satu indikasi operasi adalah hematoma serebellar dengan diameter >3 cm yang disertai penekanan batang otak dan atau hydrocephalus akibat obstruksi ventrikel seharusnya dilakukan dengan sesegera mungkin, adanya perdarahan dengan kelainan struktur seperti aneurisma atau malformasi arterivena (MAV), serta evakuasi hematoma supratentorial dengan kraniotomi standar dalam 96 jam tidak direkomendasikan, kecuali pada hematoma lobaris 1 cm dari korteks. Selain itu, perdarahan lobaris dengan ukuran sedang besar yang terletak dekat dengan korteks (<1 cm) pada pasien berusia <45 tahun dengan GCS 9-12 dapat dipertimbangkan evakuasi hematoma supratentorial dengan kraniotomi standar, Pada pasien dengan bekuan darah di lobus >30 mL dan terdapat di 1 cm dari permukaan dimana evakuasi perdarahan intracranial supratentorial dengan kraniotomi standar dapat dipertimbangkan (Anindhita & Wiratman, 2017).

Pada pasien ini tidak dilakukan operasi dikarenakan tidak ditemukan indikasi dilakukannya operasi pada pasien. Pada pasien dilakukan terapi konservatif dan dilakukan pemantauan kondisi pasien. Pentingnya konsultasi kepada dokter spesialis saraf serta dilakukan pemantauan kesadaran, apabila terdapat penurunan 2 poin dari GCD pasien maka perlu dilakukan CT-Scan Kepala ulang. Pasien dilakukan perawatan selama 5 hari dan tidak ditemukan perburukan kesadaran maupun keluhan pasien sehingga pasien diizinkan pulang dari rumah sakit.

Komplikasi pada kasus stroke dapat dibagi menjadi berdasarkan 2 fase, yaitu komplikasi fase akut dan fase lanjut. Komplikasi fase akut dibagi menjadi komplikasi neurologis dan non-neurologis. Komplikasi yang sering muncul adalah edema otak dapat terjadi 24-48 jam setelah serangan stroke. Komplikasi neurologi yang dapat muncul seperti kejang/bangkitan pasca stroke, hidrosefalus, dan vasospasme. Sedangkan komplikasi non-neurologis yang dapat terjadi seperti edema paru, hiperglikemia reaktif, gangguan fungsi jantung dan aritmia, *deep vein thrombosis* (DVT), dan *inappropriate antidiuretic hormone* (SIADH) (Montaño et. al. 2021 dan American Heart Association, 2018).

Dikarenakan hipertensi merupakan faktor utama stroke hemoragik, kondisi hipertensi pada pasien stroke sering dihubungkan sebagai salah faktor risiko munculnya kelainan kardiovaskular, salah satunya yaitu kardiomegali (Chen et al., 2017). Kondisi kardiomegali yang parah dapat mengalami kemunduran fungsi pompa jantung sehingga mengganggu proses pemompaan darah ke seluruh tubuh. Kekurangan nutrisi pada organ akibat gangguan aliran darah ini akan memicu otak untuk merespons dengan melepaskan hormon renin-angiotensin, yang pada akhirnya meningkatkan tekanan darah. Tekanan darah yang kembali meningkat ini dapat memperburuk kondisi kardiomegali dan memperparah kondisi pasien stroke, sehingga berisiko menyebabkan komplikasi kardiovaskular lainnya (Luqman & Zanariah, 2019).

Pada kasus ini berdasarkan hasil foto thoraks pasien, pasien sudah mengalami kardiomegali yang mana hasil CTR (Cardiothoracic Ratio) pasien >50% dan terdapat elongatio aorta. Oleh karena itu, perlunya konsultasi ke dokter spesialis jantung untuk mengurangi kemungkinan munculnya kelainan komplikasi akibat kardiomegali pada pasien.

Sedangkan komplikasi fase lanjut yang dapat muncul berupa gejala sisa stroke, dementia, dan serangan stroke berulang. Selain itu, dapat terjadinya hidrosefalus obstruktif akibat adanya sumbatan dalam darah. Ulkus dekubitus, pneumonia aspirasi, kontraktur dan atrofi otot akibat immobilisasi dalam waktu yang lama (Montaño et. al. 2021 dan American Heart Association, 2018). Pada kasus ini, pasien saat diperbolehkan pulang dari rumah sakit tidak terdapat komplikasi fase akut maupun fase kronik. Hal ini juga dapat didukung oleh hasil *outcome* dan prognosis yang bagus pada pasien.

Hasil *outcome* dan prognosis pasien dapat diperkirakan atau diukur berdasar skor National Institute of Health Stroke Scale (NIHSS). NIHSS merupakan alat ukur sistematis untuk menilai

kuantitatif stroke yang berkaitan dengan defisit neurologik yang dialami pasien. Seperti yang dijelaskan sebelumnya, NIHSS juga dapat digunakan untuk menentukan perawatan yang tepat, mengevaluasi kondisi pasien serta memperkirakan prognosis awal dan komplikasi yang dapat muncul. Skor NIHSS sering digunakan secara rutin untuk menilai keparahan stroke pasien (DeGraba et al., 1999).

Pada penilaian NIHSS terdapat 11 item yang dinilai meliputi *level of consciousness, best gaze, visual field testing, facial paresis, arm and leg motor function, limb ataxia, sensory, language, dysarthria, extinction, and inattention*. NIHSS memiliki skor minimum 0 dan skor maksimum 42. Semakin tinggi skor NIHSS maka semakin berat derajat keparahan pasien. Interpretasi dari NIHSS dimana skor 0 tidak ada tanda-tanda stroke, < 5 stroke ringan, 5-14 stroke sedang, 14-25 stroke sedang berat dan >25 stroke berat (Chalos et.al., 2020).

Tabel 1. Tabel Kriteria NIHSS (Denier et.al., 2014).

1a—Level of consciousness	0 = Alert; keenly responsive 1 = Not alert, but arousable by minor stimulation 2 = Not alert; requires repeated stimulation 3 = Unresponsive or responds only with reflex
1b—Level of consciousness questions: What is your age? What is the month?	0 = Answers two questions correctly 1 = Answers one question correctly 2 = Answers neither questions correctly
1c—Level of consciousness commands: Open and close your eyes Grip and release your hand	0 = Performs both tasks correctly 1 = Performs one task correctly 2 = Performs neither task correctly
2—Best gaze	0 = Normal 1 = Partial gaze palsy 2 = Forced deviation
3—Visual	0 = No visual lost 1 = Partial hemianopia 2 = Complete hemianopia 3 = Bilateral hemianopia
4—Facial palsy	0 = Normal symmetric movements 1 = Minor paralysis 2 = Partial paralysis 3 = Complete paralysis of one or both sides
5—Motor arm Left arm Right arm	0 = No drift 1 = Drift 2 = Some effort against gravity 3 = No effort against gravity 4 = No movement
6—Motor leg Left leg Right leg	0 = No drift 1 = Drift 2 = Some effort against gravity 3 = No effort against gravity 4 = No movement
7—Limb ataxia	0 = Absent 1 = Present in one limb 2 = Present in two limbs
8—Sensory	0 = Normal; no sensory loss 1 = Mild-to-moderate sensory loss 2 = Severe-to-total sensory loss
9—Best language	0 = No aphasia; normal 1 = Mild-to-moderate aphasia 2 = Severe aphasia 3 = Mute; global aphasia
10—Dysarthria	0 = Normal 1 = Mild-to-moderate dysarthria 2 = Severe dysarthria
11—Extinction and inattention	0 = No abnormality 1 = Visual, tactile, auditory, spatial, or personal inattention 2 = Profound hemi-inattention or extinction
Score = 0–42	

Pada kasus ini pasien memiliki skor NIHSS sebesar 7 sehingga pasien termasuk dalam kategoris stroke sedang. Prognosis pada pasien dinilai baik karena tidak terdapat peningkatan skor NIHSS, dimana peningkatan 1 poin dari NIHSS telah dikaitkan dengan penurunan *outcome* atau prognosis

pada pasien. Pasca rawat inap, pasien menunjukkan *outcome* yang baik. Hal tersebut dikarenakan pasien mengalami penurunan skor NIHSS menjadi 4. Hal tersebut dilihat terdapat peningkatan kekuatan motorik pasien yang berawal dari kekuatan motorik 3 pada ekstremitas kirinya menjadi 4, yang mana sekarang pasien sudah bisa melawan tahanan ringan. Bicara pasien yang awalnya pelo berkurang dimana artikulasi pasien membaik dan lebih mudah dipahami.

Pada kasus stroke hemoragik, prognosis pasien dapat dilihat berdasarkan ukuran perdarahan, lokasi perdarahan dan GCS pasien. Semakin besar volume perdarahan dan semakin rendah GCS maka semakin mungkin prognosis buruk dan meningkatkan mortalitas pasien. Selain itu, lokasi perdarahan pada ventrikel sering dikaitkan dengan prognosis yang buruk. Hal tersebut dapat dihitung dengan skor perdarahan intraserebral (Tabel 1) untuk mengukur mortalitas dan prognosis pasien (Houben et. al., 2018).

Tabel 2. Skor Perdarahan Intraserebral

Komponen Skor Perdarahan Intraserebral		Skor
GCS	Skor 3-4	2
	Skor 5-12	1
	Skor 13-15	0
Umur	>80 tahun	1
	<80 tahun	0
Berawal dari Infratentorial	Ya	1
	Tidak	0
Volume Perdarahan	> 30 cm ³	1
	< 30 cm ³	0
Perdarahan Intraventrikular	Ya	1
	Tidak	0

Tabel 3. Interpretasi Hasil Skor Perdarahan Intraserebral

Total Skor	Tingkat Mortalitas dalam 30 hari	Kemungkinan Berjalan secara Mandiri dalam 12 bulan
0	0%	70%
1	13%	60%
2	26%	33%
3	72%	3%
4	97%	8%
5-6	100%	-

Pada kasus ini, pasien memiliki prognosis yang baik. Seperti yang sudah disebutkan sebelumnya, bahwa prognosis pasien dapat dinilai berdasarkan skor GCS pasien, lokasi perdarahan, dan ukuran perdarahan pasien. Pada pasien ini skor GCS pasien sebesar 15 dan ukuran perdarahan yang masih tergolong ringan (< 30 cm³) memungkinkan prognosis yang baik pada pasien. Selain itu, lokasi perdarahan pasien pada ganglia basalis memiliki prognosis yang baik karena bukan perdarahan pada ventrikel maupun infratentorial. Hal tersebut semakin diperkuat dengan hasil skor perdarahan intraserebral pasien sebesar 0. Sehingga dilihat pada Tabel 2, pasien memiliki tingkat mortalitas yang

rendah (0%) dalam 30 hari dan kemungkinan 70% dapat berjalan kembali secara mandiri dalam 12 bulan yang akan mendatang.

Hal tersebut sesuai dengan *outcome* yang ditunjukkan pasien seperti yang sudah dijelaskan sebelumnya, dimana pasien mengalami perbaikan dari defisit neurologis yang dideritanya. Selain itu, faktor risiko pada pasien seperti hipertensi pada pasca rawat sudah terkontrol, dimana pasien sudah dikonsultasikan ke dokter spesialis jantung mengenai hipertensi dan kardiomegali yang dialami pasien. Pasien juga sudah didukasi untuk berhenti merokok dan mengurangi konsumsi garam harian untuk mencegah serangan stroke berulang.

4. KESIMPULAN

Pasien Tn. C, berusia 62 tahun terdiagnosis stroke hemoragik dengan tipe perdarahan intracerebral (ICH), dari anamnesis diperoleh kelemahan anggota gerak sisi kiri tiba-tiba sejak 3 hari SMRS, disertai nyeri kepala dan bicara pelo, serta dengan riwayat hipertensi tak terkontrol. Hasil pemeriksaan fisik didapatkan tekanan darah 160/80 mmHg. Pada pemeriksaan neurologis didapatkan kaku kuduk (+), parese N.VII (Fasialis) dan N.XII (Hypoglossus), pada Penilaian motorik ditemukan hemiparese sinistra dengan kekuatan otot yaitu 3 (tiga). Pemeriksaan sensorik didapatkan hipoesthesia pada ekstremitas superior dan inferior sinistra, disertai kurang baiknya orientasi waktu dan tempat. Pada pemeriksaan laboratorium didapatkan Hb 11,3 g/dL, Ht 36%, leukosit 4,9 $10^3/\mu\text{L}$, LED 30 mm/jam, ureum 45 mg/dL, kreatinin 1,5 mg/dL dan eGFR 49,5 mL/min/1,73 m². Pada pemeriksaan foto thorax didapatkan kesan kardiomegali (CTR >50%) dan elongatio aorta. Dari hasil CT-Scan kepala non kontras ditemukan perdarahan dengan perifocal oedem di basal ganglia kanan dengan jumlah perdarahan kl 6,57 cc dengan kesan CVD Stroke Hemoragik di Basal Ganglia Kanan. Tatalaksana yang diberikan berupa tirah baring dengan head up 30 derajat, dengan manajemen terapi medikamentosa berupa IVFD NaCl 0,9% 16 tpm, manitol 4x125 ml IV, tramadol 1 amp/8 jam IV, citicolin 2x500mg IV, mecobalamin 3x500mg IV, dan candesartan 1x16 mg PO, lalu mobilisasi dan fisioterapi secara pasif untuk terapi non medikamentosanya. Pasca rawat inap, *outcome* dan prognosis pada pasien baik, dimana terdapat perbaikan pada defisit neurologis pasien. Pasien juga sudah dikonsultasikan ke dokter spesialis jantung untuk mengontrol faktor risiko yang dimilikinya yaitu hipertensi dan kardiomegali. Selain itu pasien sudah didukasi agar berhenti merokok dan mengurangi konsumsi garam harian untuk mencegah serangan stroke berulang.

REFERENSI

- [1] Davies, L. and Delcourt, C., 2021. Curreny approach to acute stroke management. *Internal Medicine Journal*, 51, pp.481–487.
- [2] Tan, K.S., Pandian, J.D., Liu, L., Toyoda, K., Leung, T.W.H., Uchiyama, S., Kuroda, S., Suwanwela, N.C., Aaron, S., Chang, H.M. and Venketasubramanian, N., 2024. Stroke in Asia. *Cerebrovascular Diseases Extra*, pp.58–75. <https://doi.org/10.1159/000538928>.
- [3] Kementerian Kesehatan RI, 2023. Survei Kesehatan Indonesia (SKI) 2023: Penyakit Tidak Menular. *Buletin Jendela Data Dan Informasi Kesehatan*.
- [4] Perhimpunan Dokter Spesialis Saraf Indonesia, 2023. *Pedoman Praktik Klinis Neurologi 2023*. Edisi pertama. Jakarta: Periksa Indonesia, Penerbit Kedokteran Indonesia. ISBN: 987-623-88628-1-8.
- [5] Lily Annisa, L.A., 2022. Tata Laksana Terapi Stroke Hemoragik Pada Pasien Dengan Hipertensi: Sebuah Laporan Kasus. *Unram Medical Journal*, 11(3), pp.976–979. <https://doi.org/10.29303/jku.v11i3.729>.
- [6] Yoggie, A., Satria, A. and Pratama, P., 2019. Hipertensi sebagai Faktor Pencetus Terjadinya Stroke. *Jurnal Majority*, 5(3), p.17.

- [7] Pandian, J.D., Padma Srivastava, M.V., Aaron, S., Ranawaka, U.K., Venketasubramanian, N., Sebastian, I.A., Injety, R.J., Gandhi, D.B.C., Chawla, N.S., Vijayanand, P.J., Rangamani, S. and Kalkonde, Y.V., 2023. The burden, risk factors and unique etiologies of stroke in South-East Asia Region (SEAR). *The Lancet Regional Health - Southeast Asia*, 17, p.100290. <https://doi.org/10.1016/j.lansea.2023.100290>.
- [8] Cho, S., Rehni, A.K. and Dave, K.R., 2021. Tobacco use: A major risk factor of intracerebral hemorrhage. *Journal of Stroke*, 23(1), pp.37–50. <https://doi.org/10.5853/jos.2020.04770>.
- [9] Basli, M.J.N., 2023. Perdarahan Intracerebral. *Journal Ilmiah Kesehatan*, 1(4), pp.1–23.
- [10] Ibrahim, R., Lalenoh, D.C. and Laihad, M.L., 2021. Penanganan Pasien Perdarahan Intracerebral di Ruang Rawat Intensif. *E-CliniC*, 9(1), pp.8–14. <https://doi.org/10.35790/ecl.v9i1.31705>.
- [11] Magid-Bernstein, J., Girard, R., Polster, S., Srinath, A., Romanos, S., Awad, I.A. and Sansing, L.H., 2023. Cerebral Hemorrhage: Pathophysiology, Treatment, and Future Directions. *Circulation Research*, 130(8), pp.1204–1229. <https://doi.org/10.1161/CIRCRESAHA.121.319949>.
- [12] Sibagariang, D.B., 2023. Gambaran Faktor Risiko Pasien Stroke Hemoragik di RSUP Haji Adam Medan Periode Januari 2021 s.d Desember 2021. *SCRIPTA SCORE Scientific Medical Journal*, 5(1), pp.9–16. <https://doi.org/10.32734/scripta.v5i1.10587>
- [13] Fadhail, A., 2023. Karakteristik Pasien Perdarahan Intracerebral berdasarkan Skor Intracerebral Hemorrhage (ICH) di RSUP Dr. Wahidin Sudirohusodo Makassar tahun 2021. *In Nucl. Phys.*, 13(1).
- [14] Jain, A., Malhotra, A. and Payabvash, S., 2021. Imaging of Spontaneous Intracerebral Hemorrhage. *Neuroimaging Clinics of North America*, 31(2), pp.193–203. <https://doi.org/10.1016/j.nic.2021.02.003>.